

КОНСЕРВАТИВНОЕ ЛЕЧЕНИЕ ПРОЛАПСА ПОЛОВЫХ ОРГАНОВ

АПОЛИХИНА И.А., ДИККЕ Г.Б., БЫЧКОВА А.Е.

ФГБУ «Национальный медицинский исследовательский центр акушерства, гинекологии и перинатологии им. академика В.И. Кулакова» Минздрава России

Шифр по МКБ-10:

N81.1 Цистоцеле.

N81.2 Неполное выпадение матки и влагалища.

N81.3 Полное выпадение матки и влагалища.

N81.4 Выпадение матки и влагалища неуточненное.

N81.5 Энтероцеле.

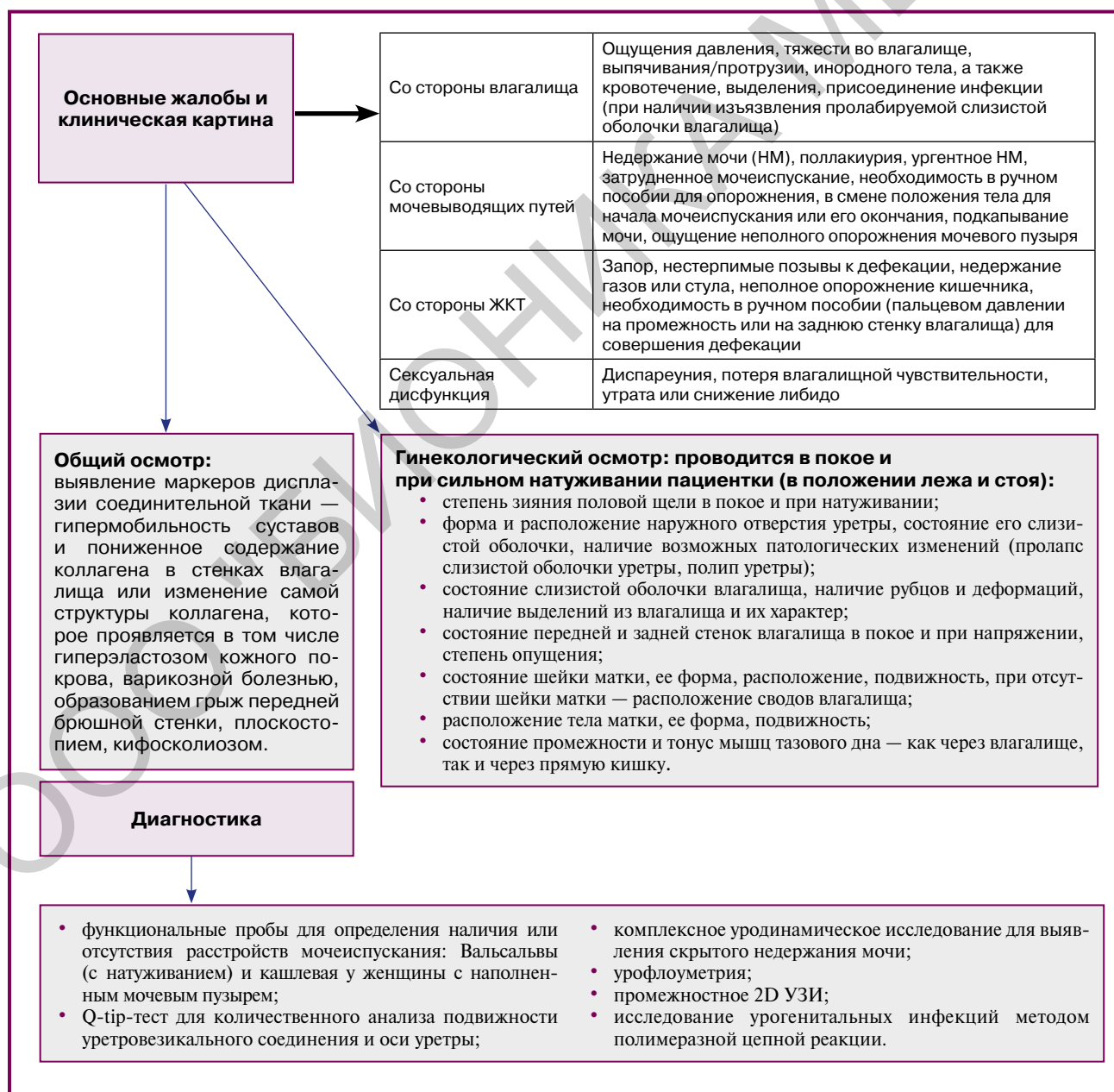
N81.6 Ректоцеле.

N81.8 Другие формы выпадения женских половых органов (несостоятельность мышц тазового дна, старые разрывы мышц тазового дна).

N88.4 Гипертрофическое удлинение шейки матки.

N99.3 Выпадение свода влагалища после экстирпации матки.

Пролапс тазовых органов – это хроническое состояние, при котором органы малого таза (мочевой пузырь, тело и шейка матки, влагалище и передняя стенка прямой кишки) образуют грыжевое выпячивание в просвет влагалища, выходящее на поздних стадиях за пределы половой щели.



Лечение**Консервативное лечение**

1. Поведенческая терапия (снижение массы тела, ограничение подъема тяжестей, лечение хронических обструктивных заболеваний легких, устранение запора способствуют уменьшению выраженности ПТО путем уменьшения влияния повышенного внутрибрюшного давления на тазовое дно).
2. Упражнения Кегеля.
3. Тренировка мышц тазового дна в режиме БОС на стационарном приборе, №15, ежедневно, затем тренировка мышц тазового дна на портативном приборе в домашних условиях в постоянном режиме.
4. Подбор гинекологического или урогинекологического пессария Доктора Арабин.
5. У пациенток пери- и постменопаузального возраста коррекция дефицита эстрогенов с помощью локальной менопаузальной гормонотерапии (МГТ). При системной МГТ локальная терапия не противопоказана.
6. Фототермическая реконструкция влагалища и вульвы с помощью лазерных технологий (эрбиевого, фракционного углекислотного и неодимового лазеров), №3, с интервалом 30—45 дней.

Показания к использованию пессариев Доктора Арабин

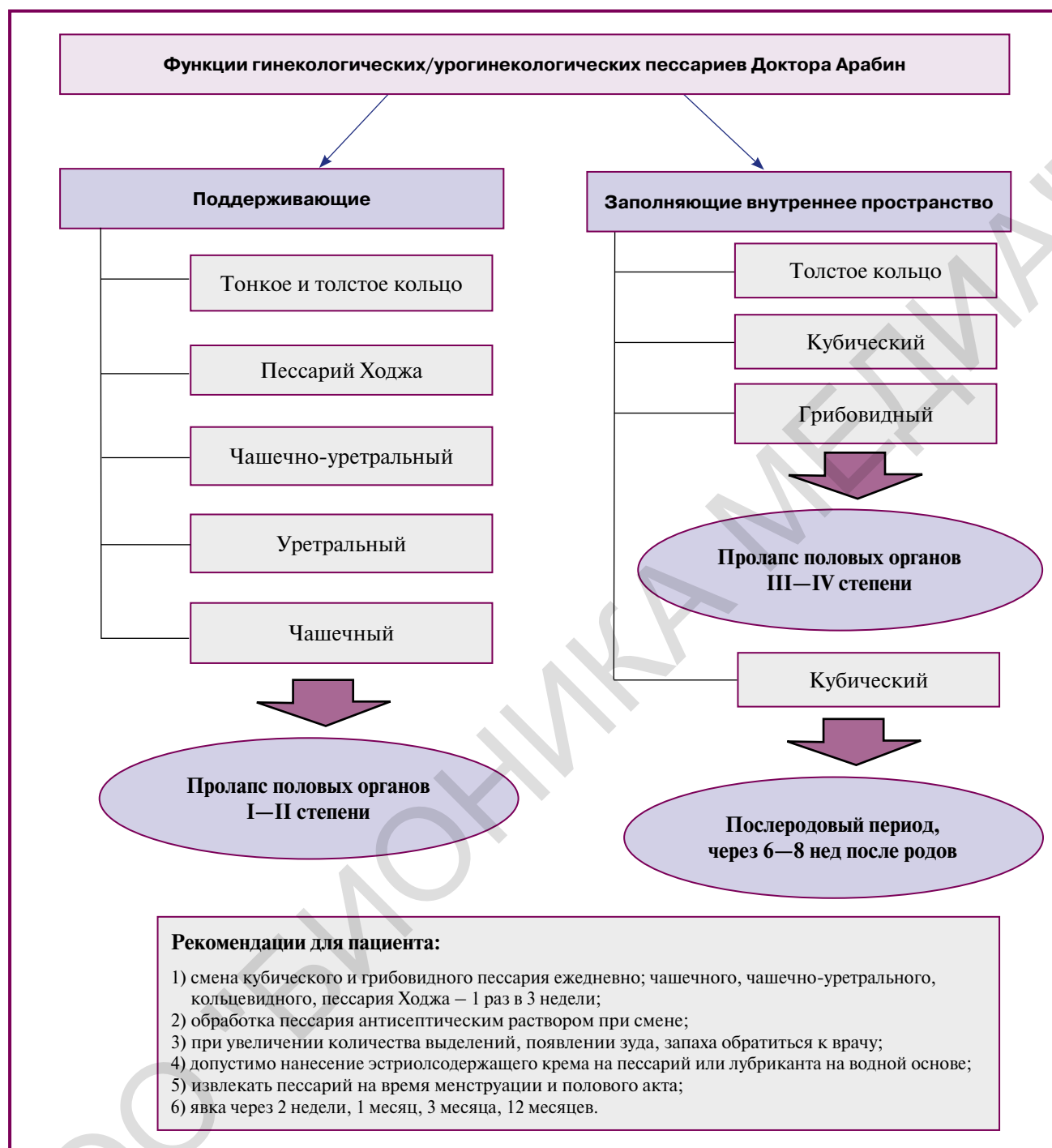
- 1) Проплапс матки любой степени тяжести с наличием или без ассоциированных симптомов.
- 2) Симптоматический пролапс любой степени.
- 3) Стрессовое недержание мочи на фоне пролапса или без него.
- 4) Наличие противопоказаний к проведению хирургического лечения.
- 5) Уродинамическая оценка скрытого недержания мочи в предоперационном периоде (прогнозирование результатов оперативного вмешательства).
- 6) Послеродовый период.

Хирургическое лечение

При выборе хирургического вмешательства рекомендуется индивидуальный подход для каждой женщины с учетом возраста и сопутствующих экстрагенитальных заболеваний.

Относительные противопоказания к использованию пессариев

- 1) Декубитальная язва.
- 2) Острый воспалительный процесс в области влагалища.
- 3) Слабоумие.
- 4) Контрактура суставов пальцев рук (артроз).



Литература

1. Беженарь В.Ф., Богатырева Е.В., Павлова Н.Г. и др., ред. Э.К. Айламазян. Пролапс тазовых органов у женщин: этиология, патогенез, принципы диагностики. Пособие для врачей. СПб.: Изд-во Н-Л, 2010. 48 с.
2. Буянова С.Н. и др. Роль дисплазии соединительной ткани в патогенезе пролапса гениталий и недержания мочи. Российский вестник акушера-гинеколога. 2005; 5: 19–23.
3. Кориунов М.Ю. Пролапс тазовых органов у женщин: персонализированный подход к диагностике, хирургической коррекции и оценке результатов лечения. Дисс. ... на соискание ученой степени доктора наук. Санкт-Петербург, 2016.
4. Аполихина И.А., Чочуева А.С., Горбунова Е.А. Урогинекологические пессарии: навигатор для новичка. Медицинский совет. 2016; 12: 142–145.
5. Dietz H., Lekskulchai O. Ultrasound assessment of prolapsed: the relationship between prolapsed severity and symptoms. Ultrasound Obstet. Gynecol. 2007; 29: 688–691.
6. Гинекология: национальное руководство/под ред. Г.М. Савельевой, Г.Т. Сухих, В.Н. Серова, Е.В. Радзинского, И.Б. Манухина. 2-е изд., перераб. и доп. М.: ГЭОТАР-Медиа, 2017.
7. Аполихина И.А. Современные подходы к диагностике и консервативному лечению пролапса гениталий у женщин в практике гинеколога. Акушерство и гинекология. 2017; 3: 26–33.
8. Dietz H. Pelvic floor trauma in childbirth. Aust. NZ. J. Obstet. Gynaecol. 2013; 53: 220–30.
9. Куликов И.А., Спокойный Л.Б., Горбунова Е.А., Аполихина И.А. Метод фототермической реконструкции тканей с использованием Er:YAG лазера Fotona в современной гинекологии. Акушерство и гинекология. 2017; 11: 160–7.
10. Adelman M.R., Tsai L.J., Tangchitnob E.P., Kahn B.S. Laser technology and applications in gynaecology. J Obstet Gynaecol. 2013; 33(3): 225–31. IF – 4.982.

Пессарии Д-р Арабин (Dr Arabin Pessaries) УРОГИНЕКОЛОГИЧЕСКИЕ

- Первая линия консервативной терапии пролапса тазовых органов и стрессового недержания мочи¹
- Улучшают сексуальную функцию и качество жизни²
- Легко вводить во влагалище и легко удалять

1. Дикке Г.Б. Патогенетические подходы к выбору метода лечения дисфункции тазового дна. Фарматека. 2017; 12: 30-36.
2. Суханов А.А., Дикке Г.Б., др. Влияние методов консервативного лечения на сексуальную составляющую дисфункции тазового дна у женщин после родов. Фарматека. 2019; 26(6): 14-20.



Все пессарии изготовлены из неаллергенного гибкого силикона



Эксклюзивный дистрибьютор ЗАО «ПЕНТКРОФТ ФАРМА»
+7 (495) 788-77-46, dr-arabin.ru, arabin24.ru, repro21.ru



реклама